

Estudio Anatómico del Neurocráneo del Pargo Prieto *Lutjanus griseus* (Pisces: Lutjanidae)

*Anatomical study of the neurocranium of the gray snapper
Lutjanus griseus (Pisces: Lutjanidae)*

Abraham Kobelkowsky D.*

RESUMEN

La organización del neurocráneo del pargo gris *Lutjanus griseus* corresponde al patrón estructural de los Perciformes. Esta especie se diferencia de *L. guttatus* por la ausencia del proceso frontal de la línea lateral. El estudio del neurocráneo de ambas especies confirma las diferencias entre Lutjanidae y Centropomidae. La longitud de las crestas craneales permite la inserción de la musculatura axial en un nivel adelantado. Se reconoce como un carácter notable del neurocráneo de *Lutjanus*, la repisa del proótico para el origen de los músculos elevadores internos de las branquias. Los riñones ocupan parte de la superficie de la región basal del neurocráneo. El carácter más notable del encéfalo es la flexión hacia adelante del cerebelo.

Palabras clave: Osteología, Cráneo, Neurocráneo, Pargo, *Lutjanus*.

ABSTRACT

The structure of the neurocranium of the gray snapper *Lutjanus griseus* is according to the Perciform pattern. *L. griseus* differs from *L. guttatus* in the absence of the lateral line frontal process. The study of both species allows to confirm the differences between Lutjanidae and Centropomidae. The length of the cranial crests allows the forward insertion of the dorsal muscles. The main feature in the neurocranium of *Lutjanus* is the prootic shelf for the origin of the branchial internal elevator muscles. Kidneys occupy the basal region of the neurocranium. The most important character of the encephalon of *Lutjanus* is the forward flexion of the cerebellum.

Key words: Osteology, Skull, Neurocranium, Snapper, *Lutjanus*.

Introducción

El pargo prieto o pargo gris, *Lutjanus griseus* (Linnaeus) es una especie de importancia comercial que se distribuye desde Massachusetts, E.U.A. hasta Río de Janeiro, Brasil (Fischer, 1978), y es la especie de *Lutjanus* más frecuente en los sistemas lagunares costeros del Golfo de México (Reséndez-Medina y Kobelkowsky, 1991).

* Laboratorio de Peces. Departamento de Biología. Universidad Autónoma Metropolitana, Unidad Iztapalapa. Av. Michoacán y La Purísima, Col. Vicentina. Delegación Iztapalapa. 09340. México, D.F.

El género *Lutjanus* junto con otros, pertenece a la familia Lutjanidae, dentro del orden Perciformes, el cual es el más grande de los Pecomorpha (Moyle y Cech, Jr., 1988).

El estudio anatómico del esqueleto cefálico en general, permite reconocer caracteres que diferencian géneros cercanos como hacen Collete y Chao (1975) con escómbridos; y especies cercanas como *Mugil cephalus* y *Mugil curema* (Kobelkowsky y Reséndez, 1972); y proporciona información útil en el establecimiento de relaciones filogenéticas de los peces como se presenta en el trabajo de Fraser (1968) de los Centropomidae del Atlántico.

Vergara (1980) realiza un estudio filogenético de las especies de *Lutjanus* de Cuba, con base en caracteres

osteológicos. Mientras que la descripción osteológica del pargo lunajero, *Lutjanus guttatus*, la realizan Kobelkowsky y Herrera (1995). El desarrollo del endoesqueleto de *Lutjanus campechanus* es descrito por Potthoff y col. (1988).

El neurocráneo de los osteictios es una estructura ósea que protege al encéfalo y a los órganos sensoriales complejos y que proporciona el apoyo del branquiocráneo y la columna vertebral. Por lo que el presente estudio pretende proporcionar la información anatómica del neurocráneo de *Lutjanus griseus* de manera integral, considerando el encéfalo, los órganos sensoriales, la musculatura visceral y axial que tiene su origen en esta parte, y otras estructuras asociadas.

Métodos

Se colectaron ejemplares de *Lutjanus griseus* en las lagunas de Pueblo Viejo, de Tampamachoco y de Alvarado, Veracruz, mediante redes de chinchorro y de arrastre.

Parte de las muestras se fijaron en formol al 10% en el campo; en el laboratorio se lavaron con agua y se conservaron en alcohol etílico al 70%. El resto de los peces se descarnó por acción de los escarabajos derméstidos, separándose el esqueleto cefálico del resto y a continuación, se separó el neurocráneo del branquiocráneo.

El neurocráneo se clasificó de la siguiente manera:

Región olfatoria

Etmoides
Prefrontal (Etmoides lateral)
Nasal
Vómer

Región orbital

Lacrimal (Suborbital 1)
Suborbitales 2 a 5
Dermosfenótico (Suborbital 6)
Esclerótico anterior
Esclerótico posterior
Basiesfenoides
Pterosfenoides
Frontal

Región ótica

Esfenótico
Pterótico
Proótico

Opistótico
Epiótico
Exoccipital
Parietal
Supraoccipital

Región basal

Paraesfenoides
Basioccipital
Basiesfenoides

La nomenclatura de los huesos se basó principalmente en el criterio de Gregory (1959).

La descripción del neurocráneo se realizó en primer término, resaltando los caracteres más notables y las relaciones con estructuras blandas, tales como músculos, riñones cefálicos, órganos sensoriales y nervios craneales. En segundo término, se describen los caracteres más notables de cada hueso.

Se realiza una comparación con el neurocráneo de *Lutjanus guttatus*, anotándose las principales diferencias osteológicas; y se comentan las diferencias con relación a la familia Centropomidae.

El análisis anatómico de las estructuras blandas, se efectuó en ejemplares completos conservados en alcohol etílico. Se señala la inserción de los músculos que se originan en el neurocráneo, y las áreas de este ocupadas por los riñones cefálicos.

Mediante instrumentos de disección se retiraron gradualmente partes de la caja craneana, empezando por las crestas pterótica y parietal, hasta descubrir el oído interno y el encéfalo.

Las ilustraciones se realizaron con base en diapositivas y la observación directa tanto del neurocráneo como de las estructuras blandas.

Resultados

El esqueleto cefálico de *Lutjanus griseus* se encuentra formado por el neurocráneo y el branquiocráneo (Figura 1). Externamente se observan como parte del branquiocráneo, el arco mandibular, la suspensión mandibular, la serie opercular y parte del paladar. Posteriormente al cráneo se encuentran las cinturas escapular y pélvica. La relación entre la cintura escapular y el neurocráneo se establece mediante el posttemporal.

El neurocráneo de *Lutjanus griseus* es aproximadamente triangular en sus aspectos lateral, dorsal y

ventral (Figura 2 a,b y c), aunque lateralmente se notan otros ángulos a nivel del etmoides y del paraesfenoides. Dorsal y ventralmente se aprecian varias escotaduras, correspondientes a la unión del vómer con los prefrontales, a los prefrontales mismos, y a la unión de los prefrontales con los frontales.

Sobresalen de la superficie dorsal del neurocráneo varias crestas, entre las cuales se insertan músculos axiales. La más notable es la **cresta supraoccipital**, de posición mediodorsal y formada principalmente por la participación del hueso del mismo nombre y en forma mínima por los frontales. Dicha cresta se continúa ampliamente por la parte posterior del neurocráneo hasta hacer contacto con los exoccipitales, dorsalmente al **foramen magnum**.

Paralelamente a la cresta supraoccipital corren las **crestas parietales**, constituidas por los epióticos, parietales y parte de los frontales; su extremo posterior lo marca el cóndilo que recibe al posttemporal.

Asimismo, de forma paralela a las crestas parietales y supraoccipital, se encuentran las **crestas pteróticas**

constituidas por los pteróticos y parte de los frontales; aunque de disposición longitudinal ocupan un plano diagonal. Su extremo posterior está marcado por un amplio orificio de la línea lateral, localizándose otros orificios en su borde.

El espacio entre la cresta supraoccipital y las crestas parietales está ocupado por los paquetes musculares axiales más anteriores (Figura 4). El espacio entre las crestas parietales y pteróticas está ocupado por los músculos trapecios, los cuales son parte de la musculatura axial, y que pasan internamente al posttemporal.

En la cara posterior del neurocráneo sobresalen dos columnas, correspondientes a los huesos epióticos (Figura 3 c); y en el plano transversal sobresalen dos rebordes correspondientes principalmente a los huesos opistóticos, donde se articulan las ramas inferiores de los huesos posttemporales. Asimismo, en la cara posterior, se encuentran las partes que se acoplan a la primera vértebra, y que rodean al *foramen magnum*, siendo los cóndilos exoccipitales y el cóndilo basioccipital (Figura 3 c).

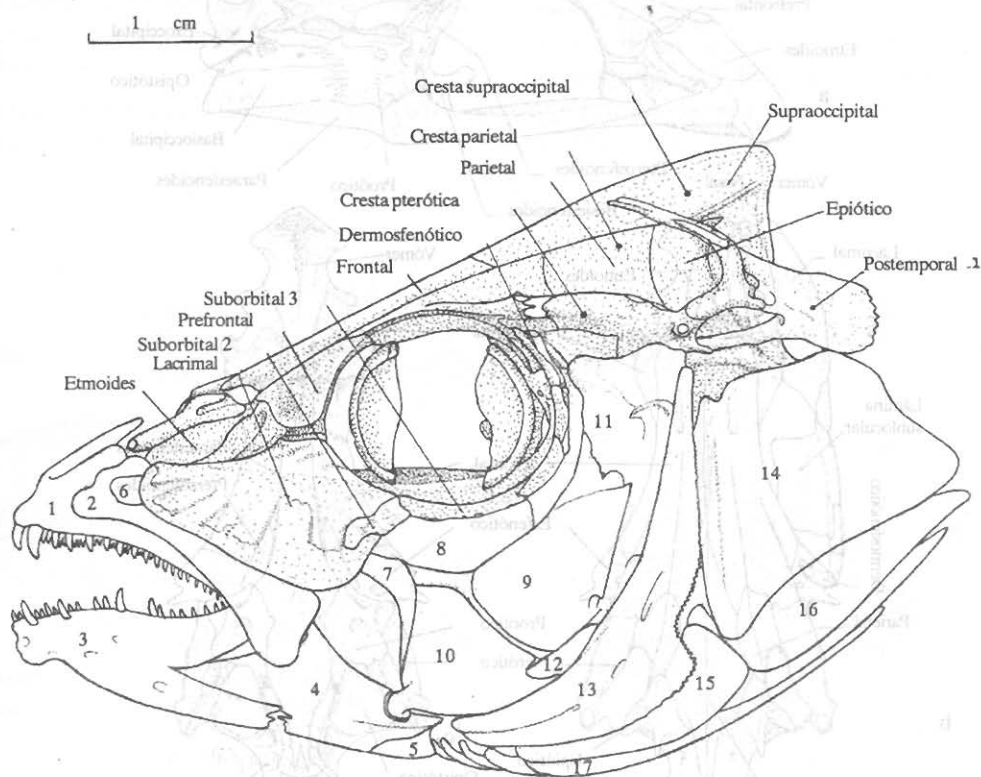


Figura 1. Vista lateral izquierda del esqueleto cefálico de *Lutjanus griseus*. 1) Premaxilar. 2) Maxilar. 3) Dentario. 4) Articular. 5) Angular. 6) Palatino. 7) Ectopterigoides. 8) Mesopterigoides. 9) Metapterigoides. 10) Cuadrado. 11) Hiomandibular. 12) Simpléctico. 13) Preopercular. 14) Opercular. 15) Interopercular. 16) Subopercular. 17) Branquiostegos.

En el aspecto ventral del neurocráneo son notables el vómer con un conjunto en forma de ancla de pequeños dientes (Figura 2 c), y el paraesfenoides que separa ventralmente a ambas órbitas oculares. De ambos bordes del paraesfenoides se originan los músculos aductores del arco palatino, que se insertan en los mesopterigoides, metapterigoides e hiomandibulares (Figura 4 b). Asimismo, se notan ventralmente las **fosas subtemporales** formadas por los opistóticos, pteróticos y exoccipitales, y de las cuales se originan los músculos elevadores operculares.

El extremo más anterior de los riñones, o riñones cefálicos, se encuentra en contacto con gran parte de la región basal del neurocráneo, cubriendo el basioccipital, la superficie ventral de los exoccipitales y parte de los proóticos (Figura 5 b).

Las ramas superiores de los arcos branquiales están ubicadas ventralmente a la región basal del neurocráneo, articulándose cada hueso suspensor faríngeo a la superficie lateral de los proóticos (Figura 5a). Una pequeña repisa del proótico, cercana al receso trigeminofacial, sirve de origen a los músculos elevadores internos de las branquias los cuales se insertan en los huesos epibranchiales 1 a 4; mientras que el músculo elevador externo de las branquias se origina en la parte ventral del opistótico y se inserta en el epibranchial 4.

En su vista lateral el neurocráneo muestra la órbita ocular, delimitada por el prefrontal, el frontal y los esfenóticos (Figura 2 a). La única separación entre ambas órbitas está formada por el paraesfenoides y el pequeño basiesfenoides. La mitad inferior de cada

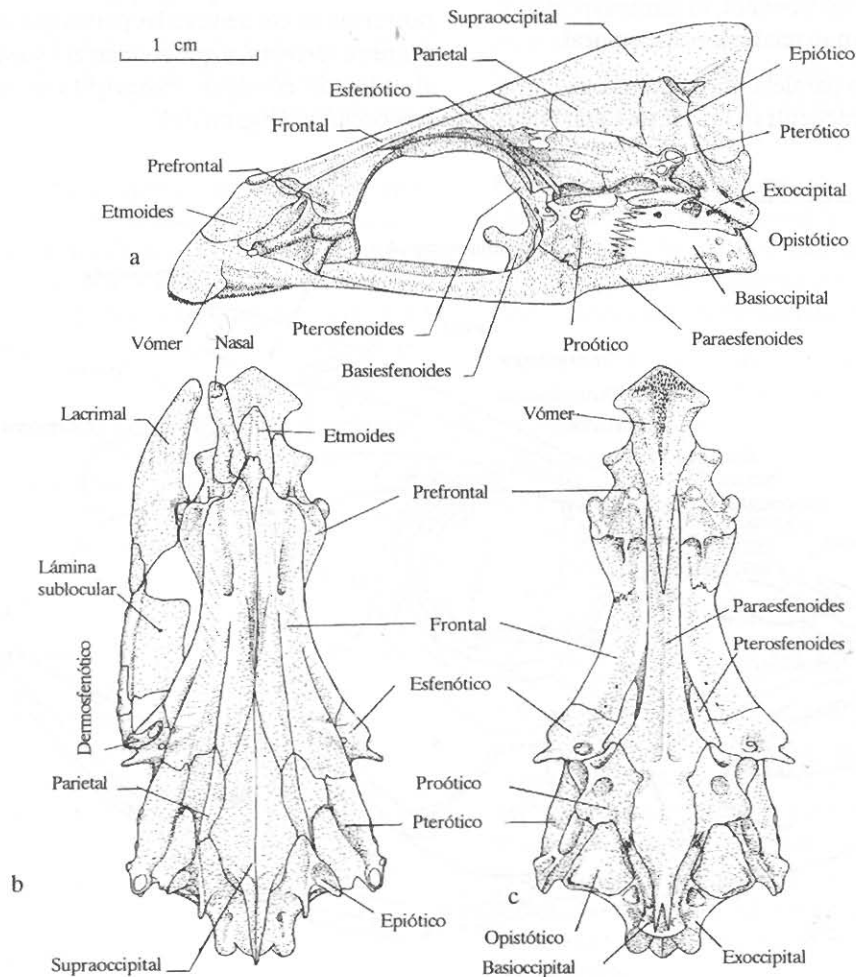


Figura 2. Neurocráneo del *Lutjanus griseus*. a) Vista lateral izquierda. b) Vista dorsal. c) Vista ventral.

órbita está constituida por la serie de huesos suborbitales, de los cuales el número 3 forma una amplia lámina subocular (Figura 2 b), que contribuye a soportar el globo ocular y que ventralmente permite el origen de parte de un paquete del músculo aductor mandibular. El globo ocular contiene los delgados huesos escleróticos anterior y posterior (figura 1).

Anteriormente a cada órbita ocular sobresale el prefrontal, también llamado etmoides lateral, con varios rebordes y cóndilos. La pared anterior de las órbita está principalmente formada por los prefrontales (Figura 3 a) en los cuales se forman los miodomos anteriores, donde se originan los músculos oblicuos del ojo, y los forámenes olfatorios, por donde pasan los nervios olfatorios (I). La pared posterior de la órbita (Figura 3 b) está constituida principalmente por los esfenóticos, los pterosfenoides y los proóticos, teniendo en la parte inferior la entrada del miodomo posterior, que alberga los músculos rectos de los ojos. La entrada del miodomo está dividida por el basiesfenoides.

Posteriormente a cada órbita ocular se forma una **fosa temporal lateral**, delimitada por el esfenótico y el pterótico, y de la cual se origina el músculo elevador hioideo (Figura 4 b).

Dentro de la cavidad craneana (Figura 6 b), se localizan el encéfalo y los oídos internos. El encéfalo muestra

de adelante hacia atrás (Figura 6 a), los bulbos olfatorios, los hemisferios cerebrales, los lóbulos ópticos, el cerebelo y la médula oblonga; ventralmente a los lóbulos ópticos se localiza la hipófisis y los lóbulos inferiores. La hipófisis se encuentra apoyada en las ramas del basiesfenoides. El carácter más notable del encéfalo es la flexión hacia adelante del cerebelo (Figura 6 a).

Los huesos que constituyen el techo de la cavidad craneana son los frontales, los parietales y el supratemporal; siendo este último el que cubre dorsal y posteriormente al cerebelo.

El oído interno se encuentra lateralmente al cerebelo y a la médula oblonga (Figura 6 a y c). El canal semicircular horizontal está protegido por los huesos pterótico y opistótico; el canal semicircular vertical anterior está cubierto por el parietal, y el vertical posterior está cubierto por el epiótico. La unión de ambos canales verticales o *crus commune* es cercana al cerebelo. El otolito es de gran tamaño y se localiza en la *bullula acoustica*, ventralmente a los canales semicirculares y al utrículo.

Cada órgano del olfato o roseta olfatoria está ubicado entre los huesos etmoides, prefrontales, nasales y lacrimales (Figura 2). Su forma es ovalada mostrando dos hileras de aproximadamente 26 laminillas olfatorias (Figura 6 a). Cada nervio olfatorio (I) parte

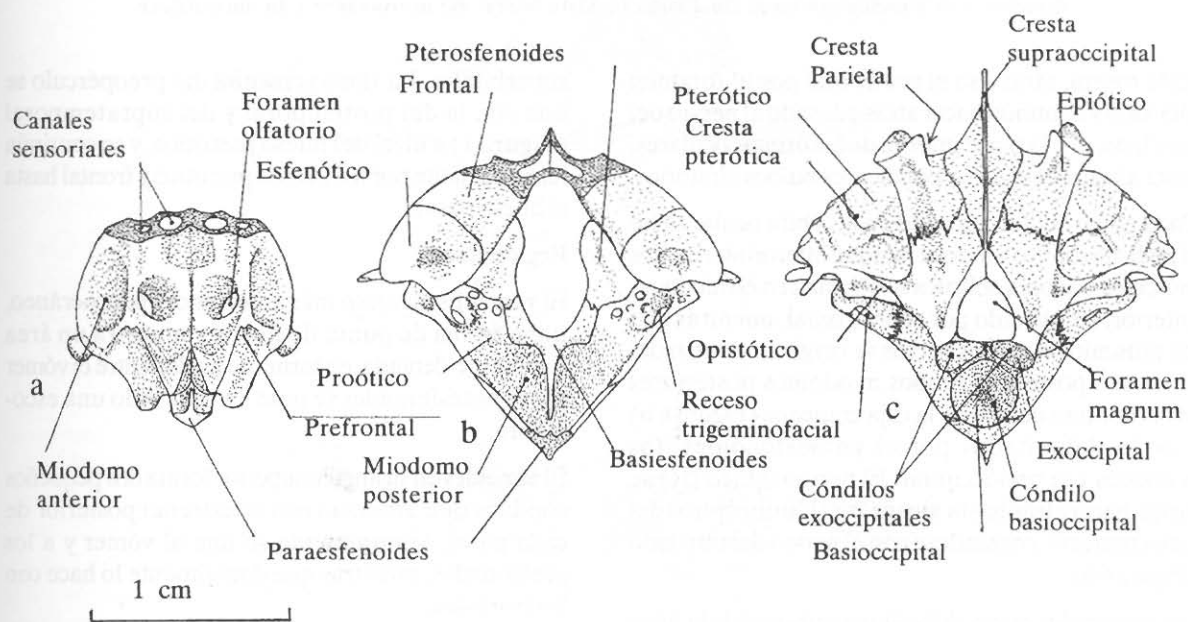


Figura 3. Neurocráneo de *Lutjanus griseus*. a) Vista de la pared anterior de las órbitas oculares. b) Vista de la pared posterior de las órbitas oculares. c) Vista de la superficie posterior del neurocráneo.

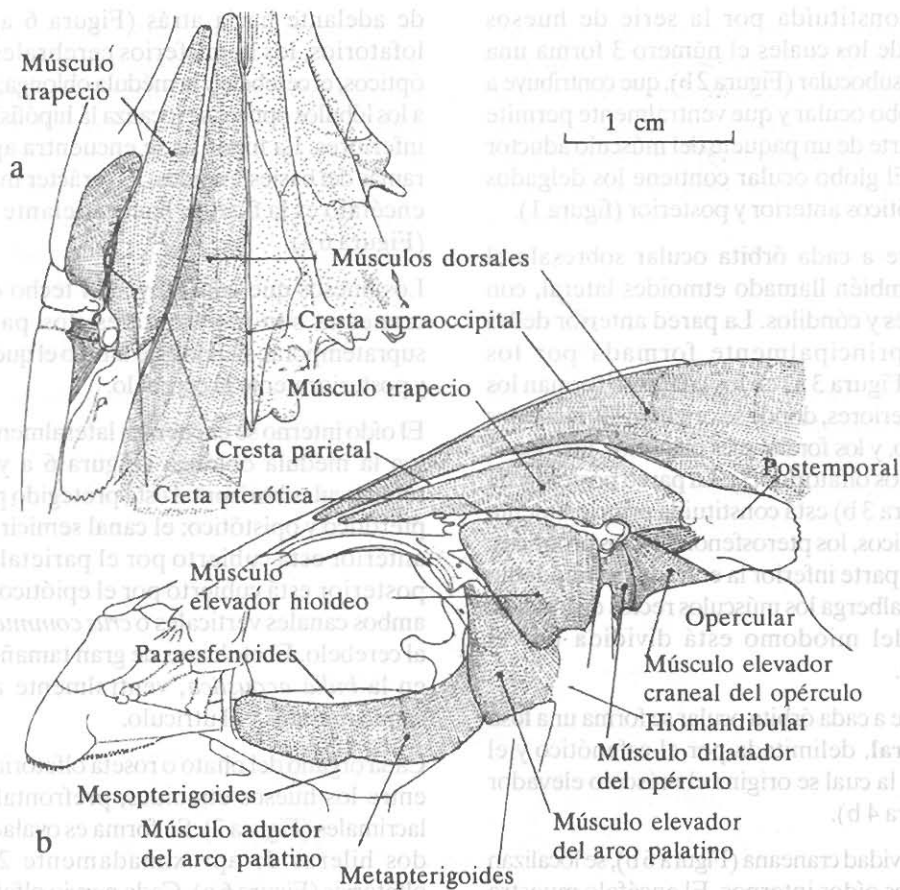


Figura 4. Musculatura del neurocráneo de *Lutjanus griseus*. a) Vista dorsal de la región posterior del neurocráneo (lado derecho) y su musculatura (lado izquierdo). b) Vista lateral del neurocráneo y su musculatura.

de la roseta, atraviesa el prefrontal por el foramen olfatorio y continúa hacia atrás adosado al nervio del otro lado, por la parte interna de las órbitas oculares, hasta alcanzar los correspondientes bulbos olfatorios.

Cada globo ocular, ubicado en la órbita ocular tiene el pedículo óptico unido al tabique interorbitario. Los músculos oculares oblicuos se originan en el miodomo anterior, constituido por el prefrontal, mientras que los músculos oculares rectos se originan dentro del miodomo posterior. Ambos miodomos posteriores se encuentran debajo de la caja craneana (Figura 6 b) y están delimitados por el paraesfenoides, los proóticos y el basioccipital. El nervio óptico (II) se dirige hacia atrás hasta alcanzar el lóbulo óptico del lado contrario, cruzándose con el nervio del otro lado (Figura 6 a).

Las principales ramas del sistema sensorial de la línea lateral del neurocráneo se observan en las crestas pteróticas, huesos frontales, nasales y en las series

suborbitales. La rama sensorial del preopérculo se une con la del posttemporal y del supratemporal (Figura 1) a nivel del hueso pterótico, y se continúa hacia adelante por los huesos pterótico y frontal hasta el hueso nasal.

Región nasal

El **vómer** es el hueso más anterior del neurocráneo, tiene forma de punta de flecha y muestra un área finamente dentada, en forma de ancla. Entre el vómer y los paraesfenoides se nota en cada lado una escotadura.

El **etmoides** en su ángulo superior forma dos pequeños cóndilos que articulan con el extremo posterior de cada nasal. Ventralmente se une al vómer y a los prefrontales, mientras que dorsalmente lo hace con los frontales.

El **prefrontal** también llamado etmoides lateral es un hueso complejo, con un área lateral triangular en

contacto con la piel; se articula con el lacrimal mediante un amplio cóndilo lateral, del cual se origina un ligamento que se fija al palatino. Mediante dos cóndilos se articula con el palatino. Cada prefrontal constituye la pared anterior de la órbita ocular y está atravesado por el amplio forámen olfatorio.

El **nasal** es un pequeño hueso alargado y cursado por el canal de la línea lateral. Ambos nasales son divergentes (Figura 6 c), articulándose su extremo posterior con los cóndilos del etmoides y con los frontales.

Región orbital

El **frontal** es el hueso más grande del neurocráneo y contribuye a formar las crestas parietales, pteróticas y supraoccipital, así como también del techo de las órbitas oculares. Se articula con el etmoides, el nasal, el prefrontal, el esfenótico, el pterótico, el parietal y el supraoccipital. Está surcado por varios canales de la línea lateral. Ambos frontales se unen ampliamente en la línea media dorsal.

El **pterosfenoides** es un pequeño hueso colocado en la pared posterior de la órbita ocular y que contribuye a delimitar la ventana de la caja craneana.

La serie suborbital, formada por el lacrimal y los suborbitales 2,3,4,5 y 6 delimita inferiormente la órbita ocular y está recorrida por la rama infraorbital de la línea lateral.

El **lacrimal** es un hueso laminar amplio y trapezoidal, que cubre un paquete del músculo aductor mandibular, y se articula con el prefrontal. Está recorrido por varias ramas de la línea lateral.

El **suborbital 2** es pequeño y está ampliamente unido al lacrimal.

El **suborbital 3** desarrolla hacia abajo del globo ocular una amplia lámina subocular de forma rectangular.

Los **suborbitales 4, 5 y 6** son pequeños huesos tubulares, estando el último o **dermosfenótico** adosado ampliamente al proceso orbital del esfenótico.

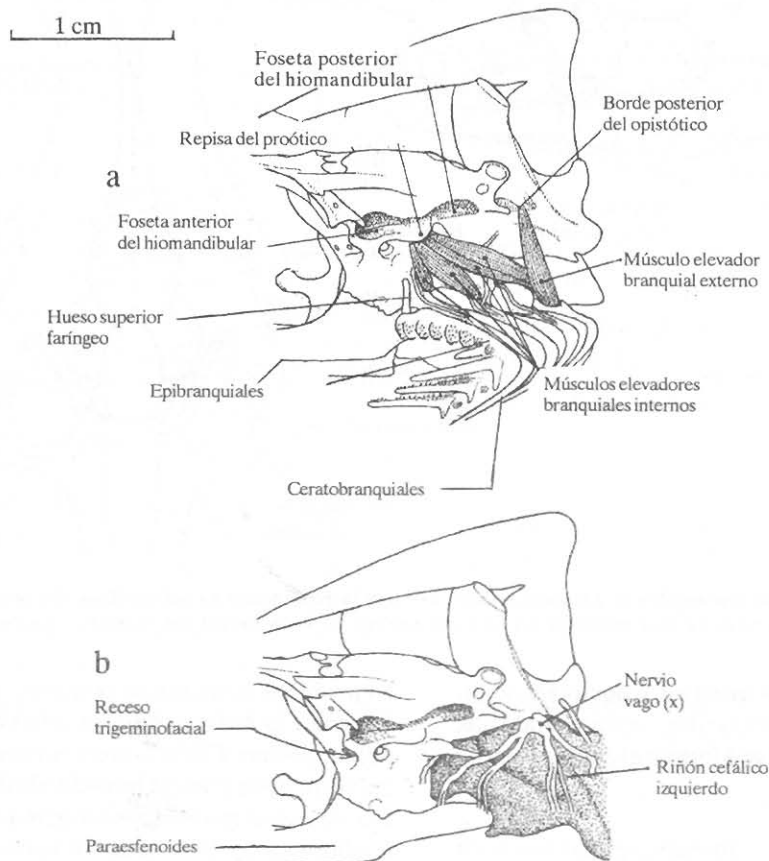


Figura 5. Vista lateral izquierda de la parte posterior del neurocráneo de *Lutjanus griseus*. a) Aspecto de las ramas superiores de los arcos branquiales y su musculatura. b) Aspecto del extremo anterior del riñón.

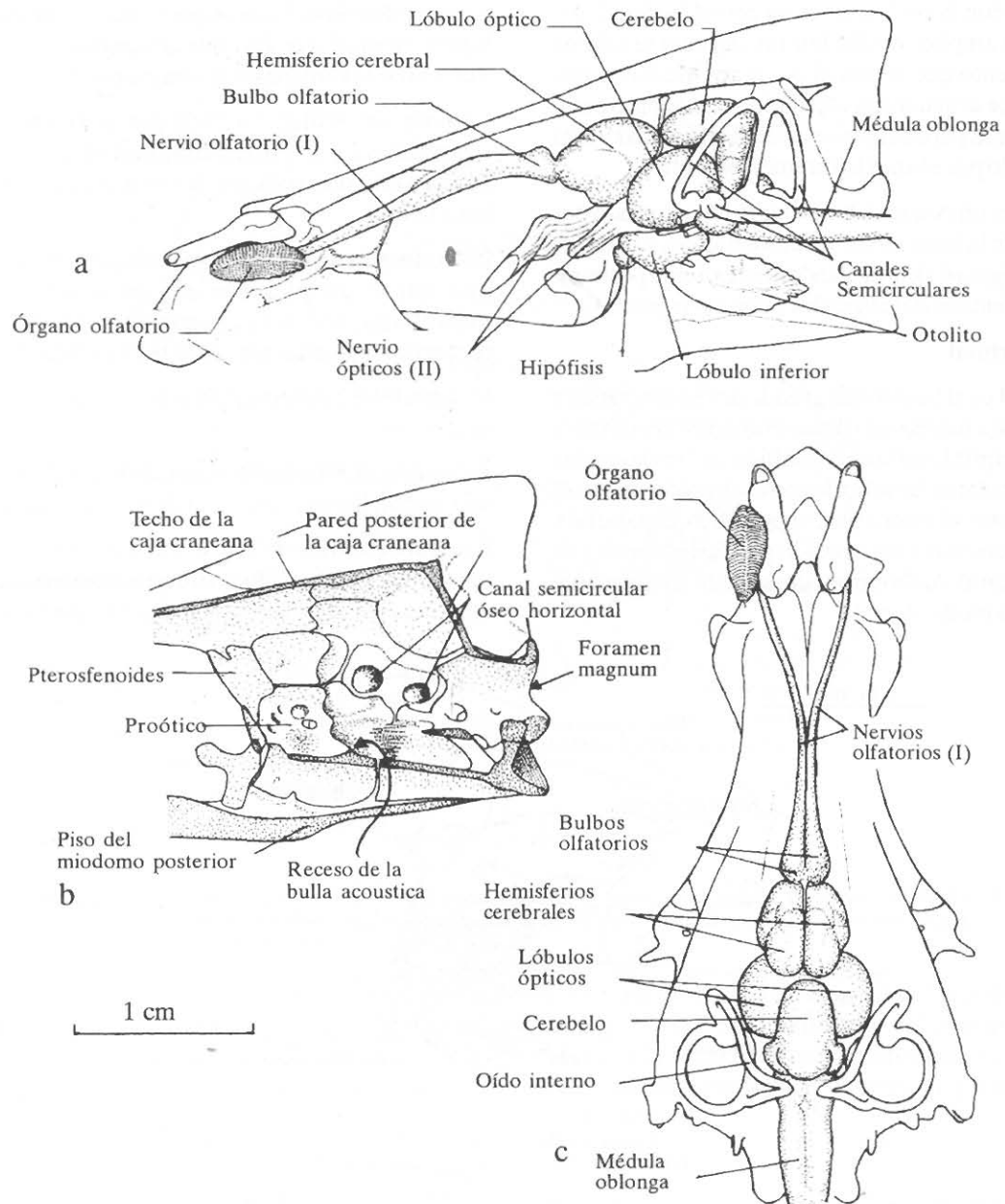


Figura 6. Encéfalo y órganos sensoriales de *Lutjanus griseus*. a) Vista lateral izquierda del encéfalo, del órgano olfatorio y del oído interno. b) Vista interna de la caja craneana en un corte sagital. c) Vista dorsal del encéfalo y los órganos sensoriales.

Los huesos **escleróticos anterior** y **posterior** se localizan dentro de la órbita ocular, constituyendo una semiesfera, que contribuye a formar el globo ocular.

Región ótica

El **esfenótico** contribuye a formar la pared posterior de la órbita ocular y la foceta articular anterior que recibe al hiomandibular. Proyecta un proceso orbital que recibe al dermosfenótico (suborbital 6).

El **proótico** es un hueso complejo que contribuye a formar la *bulla acustica utricularis*, y el techo del miodomo. Contribuye a formar la foceta articular anterior para el hiomandibular, debajo de la cual se encuentra el receso trigémino-facial. En este se abren los forámenes de los nervios craneales V y VII. En su superficie orbital se forman otros forámenes. Posteriormente se articula mediante suturas con el exoccipital y el basioccipital. En su

unión con el paraesfenoides se forma el forámen carotídeo.

El **opistótico** es un hueso pequeño que en su borde posterior recibe la rama ventral del hueso posttemporal, e internamente contribuye a ubicar el canal semicircular horizontal del oído interno.

El **pterótico** forma la mayor parte de la cresta pterótica, que contiene la rama intertemporal de la línea lateral. Se une anteriormente con el frontal y forma parte de la fosa posttemporal. Asimismo, contribuye a la formación de la cápsula ótica, albergando parte del canal semicircular horizontal.

El **parietal**, colocado entre el frontal, el pterótico, el epiótico y el supraoccipital, contribuye a formar la cresta parietal y la fosa posttemporal.

El **epiótico**, colocado en el extremo posterior de la cresta parietal, muestra un cóndilo articular que recibe la rama dorsal del posttemporal. Cerca del cóndilo se proyecta hacia atrás un delgado proceso. Internamente alberga al canal semicircular vertical posterior.

El **supraoccipital** proyecta hacia arriba y hacia atrás la amplia cresta supraoccipital, y constituye asimismo, la mayor parte del techo de la caja craneana, cubriendo los hemisferios cerebrales y el cerebelo.

El **exoccipital** junto con su homónimo del otro lado, delimitan el *foramen magnum*, y forman los cóndilos occipitales, que articulan con los procesos laterales de la primera vértebra. De cada cóndilo hacia adelante se forma un grueso reborde, que dorsalmente está perforado por el foramen del nervio IX y ventralmente por el foramen del nervio X.

Región basal

El **basioccipital**, cubierto ventralmente por el paraesfenoides, forma en su extremo posterior el cóndilo occipital, que se articula con el primer centro vertebral. Internamente contribuye a formar parte de la cápsula ótica, albergando el otolito; asimismo, forma la parte más extrema del miodomo posterior.

El **paraesfenoides** es el hueso más largo del neurocráneo, relacionando ventralmente las regiones nasal, ótica y basal. Es angosto y en vista lateral muestra un ligero ángulo a nivel de los procesos alares, por los que se articula con los proóticos. Termina ventralmente al basioccipital, en forma de una escotadura en V. Contribuye a formar el foramen carotídeo y el piso del miodomo posterior.

El **basiesfenoides** es un pequeño hueso impar que representa parte del tabique interorbitario, y dorsalmente delimita, mediante dos ramificaciones el forámen hipofisiario.

Aspecto comparativo con *Lutjanus guttatus*.

En términos generales el neurocráneo de *Lutjanus griseus* comparado con el de *Lutjanus guttatus* es más bajo, así como también más angosto a nivel de la unión de los prefrontales con los frontales, y de las cápsulas óticas.

El área dentada del vómer de *L. griseus* es más angosta, tanto en los brazos como en el tallo.

El prefrontal de *L. griseus* muestra un surco lateral completo, que delimita al cóndilo lateral que recibe al lacrimal.

El etmoides es más alargado y angosto en *L. griseus*.

El frontal de *L. griseus* tiene el canal sensorial abierto en un tramo más largo que en *L. guttatus*, mientras que en esta última especie se forma un notable proceso dorsal con una rama de la línea lateral.

En el esfenótico de *L. griseus* es visible un foramen sobre el proceso orbital.

El proótico de *L. griseus* se diferencia del de *L. guttatus* por ser más convexo y no tener el borde anterior con aspecto columnar.

La cresta del supraoccipital es notablemente más baja en *L. griseus*.

Aspecto comparativo entre las familias Lutjanidae y Centropomidae.

Los peces de la familia Centropomidae se diferencian de los Lutjanidae en las siguientes características:

Exclusión de los frontales de la cresta supraoccipital.

Posición lateral del foramen olfatorio (ventana del prefrontal).

Ausencia de la perforación ventral del basioccipital.

Nasal acanalado.

Lámina suborbital reducida y con el proceso posterior.

Dientes vomerianos en banda.

Dermosfenótico orientado hacia atrás.

Pterótico con canal sensorial abierto.

Frontal con canal sensorial abierto.

Crestas parietales muy bajas.

Proóticos sin repisa para los músculos elevadores internos de las branquias.

Musculatura axial dorsal llegando solo al nivel del preopérculo.

Músculo trapecio no alcanzando la órbita ocular.

Parte del músculo elevador hioideo insertado en el proceso posterior del suborbital 3.

Músculo aductor del arco palatino solo originado de la porción posterior del paraesfenoides.

Discusión

Aunque en el presente trabajo se siguió cierto criterio de clasificación de los huesos del neurocráneo, Gregory (1959) divide a este en cuatro regiones: la caja craneana, el puente interorbital, el bloque etmo-vomeriano y el paraesfenoides; siendo la caja craneana la que desempeña un mayor número de funciones.

La caja craneana está sometida al empuje del agua y de la columna vertebral; a la fuerza de torsión de los músculos epiaxiales y de la aleta dorsal anterior; proporciona un anclaje al hiomandibular, resistiendo las fuerzas provenientes de las mandíbulas y sus músculos; permite el soporte y anclaje de la cintura escapular. Asimismo, el neurocráneo proporciona la fijación de los músculos operculares y del aparato branquial; alberga y protege al encéfalo y al oído interno; ofrece protección a los globos oculares y proporciona un miódomo para la fijación de varios de sus músculos.

El puente interorbital ofrece resistencia a la presión del agua arriba y al frente. Apoya el bloque etmo-vomeriano y transmite sus fuerzas hacia atrás a la caja craneana. Proporciona un canal para los nervios olfatorios, y ayuda a suspender los globos oculares.

El bloque etmo-vomeriano resiste el empuje del agua y lo transmite al puente interorbital y al paraesfenoides. Proporcionan en parte el alojamiento del órgano olfatorio.

La quilla ósea ventral o paraesfenoides enlaza el bloque etmo-vomeriano con la base de la caja craneana y forma el piso del septo interorbital; constituye el piso del miódomo posterior y proporciona fijación al músculo aductor del arco palatino.

En el presente trabajo se reconoce que la organización general del neurocráneo de *Lutjanus griseus*, así como también de *Lutjanus guttatus* corresponde al patrón

estructural descrito por Gregory (1959), y particularmente al del orden Perciformes.

Aunque en la literatura existen trabajos sobre osteología, miología y sistema nervioso cefálicos, la información es proporcionada por separado. En el presente estudio se relaciona la estructura osteológica del neurocráneo con otros componentes anatómicos importantes.

Mientras que las crestas del neurocráneo de algunas familias como Gerreidae, Chaetodontidae y Sparidae son muy elevadas (Gregory, 1959), en los Lutjanidae son de tamaño moderado. Sin embargo, comparativamente con otras familias de Perciformes, las crestas parietales de Lutjanidae son relativamente altas. La prolongación hacia adelante de las crestas de *Lutjanus*, permite una mayor influencia de la musculatura axial en la cabeza, que en las familias que las presentan cortas.

Es notable como carácter osteológico la formación en *Lutjanus griseus*, así como también en *Lutjanus guttatus* de una repisa del proótico, para el origen de los músculos elevadores internos de las branquias.

Un área relativamente amplia de la región basal del neurocráneo de *Lutjanus* está ocupada por los llamados riñones cefálicos, cuya forma está determinada por dichas superficies craneales y por el paso de los músculos branquiales. El resto de la región basal está ocupada por los restantes músculos branquiales.

Siendo la principal función del neurocráneo la protección del encéfalo y de los órganos sensoriales complejos, la descripción del encéfalo de *Lutjanus griseus* permite tener un patrón de comparación con otras especies. Así, se observa la posición de los bulbos olfatorios cercana a los hemisferios cerebrales, a diferencia de otros teleósteos, como *Carassius auratus*, en los que se encuentran cerca de los órganos olfatorios (Bernstein, 1970). Se reconoce como carácter más conspicuo la flexión hacia adelante del cerebelo, el cual no se encuentra registrado en la literatura en otros teleósteos.

El análisis anatómico del neurocráneo de *Lutjanus griseus* permite reconocer como diferencia más notable con relación al de *Lutjanus guttatus* descrito por Kobelkowsky y Herrera (1995), la ausencia de un proceso dorsal del hueso frontal con una rama de la línea lateral. El significado de dicha diferencia entre ambas especies de *Lutjanus* se considera de mayor importancia, que las diferencias de proporción encontradas por Fraser (1968) entre las varias especies de *Centropomus*.

Asímismo, el estudio del neurocráneo de ambas especies de *Lutjanus*, permite completar el análisis comparativo entre las familias Lutjanidae y Centropomidae, que Vergara (1980) propone que tienen un ancestro común.

Literatura citada

- Bernstein, J.J. 1970.** Anatomy and physiology of the central nervous system. In: Hoar y Randall (Eds.) *Fish Physiology. Vol. IV.* Academic Press. Nueva York. 1-90.
- Collete, B.B. y L.N. Chao. 1975.** Systematic and morphology of the bonitos (*Sarda*) and their relatives (Scombridae, Sardini). *Fishery Bulletin*: 73(3): 516-625.
- Fraser, T.H. 1968.** Comparative osteology of the Atlantic snooks (Pisces, *Centropomus*). *Copeia*, 1968 (3): 433-460.
- Gregory, W.K. 1959.** *Fish skull. A study of the evolution of natural mechanisms.* Eric Ludberg. Laurel, Florida. 481 p.
- Kobelkowsky, D.A. y A. Resendez M. 1972.** Estudio comparativo del endoesqueleto de *Mugil cephalus* y *Mugil curema* (Pisces: Perciformes). *An. Inst. Biol. Univ. Nat. Autón. México* 43, Ser. Cienc. del Mar y Limnol. (1): 33-84.
- Kobelkowsky, D.A. y M. Herrera S. 1995.** Osteología del pargo lunajero *Lutjanus guttatus* (Pisces: Lutjanidae). *Revista de la Sociedad Mexicana de Historia Natural*, 46: 121-136.
- Moyle, P.B. y J.J. Cech, Jr. 1988.** *Fishes. An introduction to Ichthyology.* Prentice Hall, Englewood Cliffs, Nueva Jersey. 559 p.
- Potthoff, T., S. Kelley and L.A. Collins. 1988.** Osteological development of the red snapper, *Lutjanus campechanus* (Lutjanidae). *Bulletin of Marine Science*. 43(1): 1-40.
- Resendez-Medina, A. y A. Kobelkowsky D. 1991.** Ictiofauna de los sistemas lagunares costeros del Golfo de México, México. *Universidad y Ciencia*, 8(15): 91-110
- Vergara, R.R. 1977.** Lutjanidae. In: Fischer, W. (Ed.) *FAO Species identification sheets for fishery purposes. Western Central Atlantic. Fishing Area 31.* 1978. Food and Agriculture Organization of the United Nations. Roma.
- Vergara, R.R. 1980.** Consideraciones filogenéticas sobre las especies cubanas del género *Lutjanus* (Lutjanidae, Perciformes, Teleostei). *Academia de Ciencias de Cuba*. (113): 1-39.